歯科開業医の談話室

01　上顎無歯顎印象採得
02　下顎無歯顎印象採得
03　日本人用無歯顎既製トレー
04　総義歯の難症例
05　クラスプと間接維持装置の配置
06　直接維持装置の設計
07　間接維持装置の設計
08　鉤歯の歯冠形態改造
09　大連結子の設計
10　根尖まで根管充填する方法
11　感染根管のプレパレーション
12　歯内療法用器具の操作方法
13　歯内療法器具の根管内破折防止
14　下顎孔伝達麻酔方法
15　歯科医師のための患者情報書類の書き方
16　半調節性咬合器の模型マウント方法
17　咬合理論
18　顎関節症
19　咬合病
20　変形性顎関節症
21　外側翼突筋の障害
22　円板後部組織の障害
23　中心位
24　中心位の採得方法
25　不正咬合
26　咬合分析
27　咬合調整
28　咬合調整のための診察・診断
29　咬合調整の方法
30　咬合調整の症例
31　咬合平面
32　咬合高径の理論
33　スマイルデザイン
34　アンテリアガイダンス
35　ロングセントリック
36　ブラキシズム
37　顎関節の雑音
38　オクルーザルスプリント
39　理想咬合

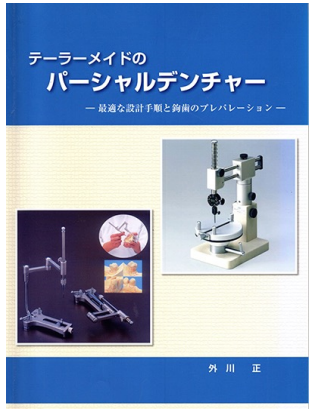

この談話室の記事に関係する著書を紹介します。
いずれもシエン社およびアマゾンにて購入できます。

【歯科開業医の談話室 29】

咬合調整の方法

咬合調整は以下に示す手順に基づいて行われます。

1. 模型による咬合分析と診断
2. 中心位咬合干渉の除去
3. 下顎側方位咬合干渉の除去
4. 下顎前方位咬合干渉の除去
5. 前歯咬合誘導の調和

それぞれについて解説します。

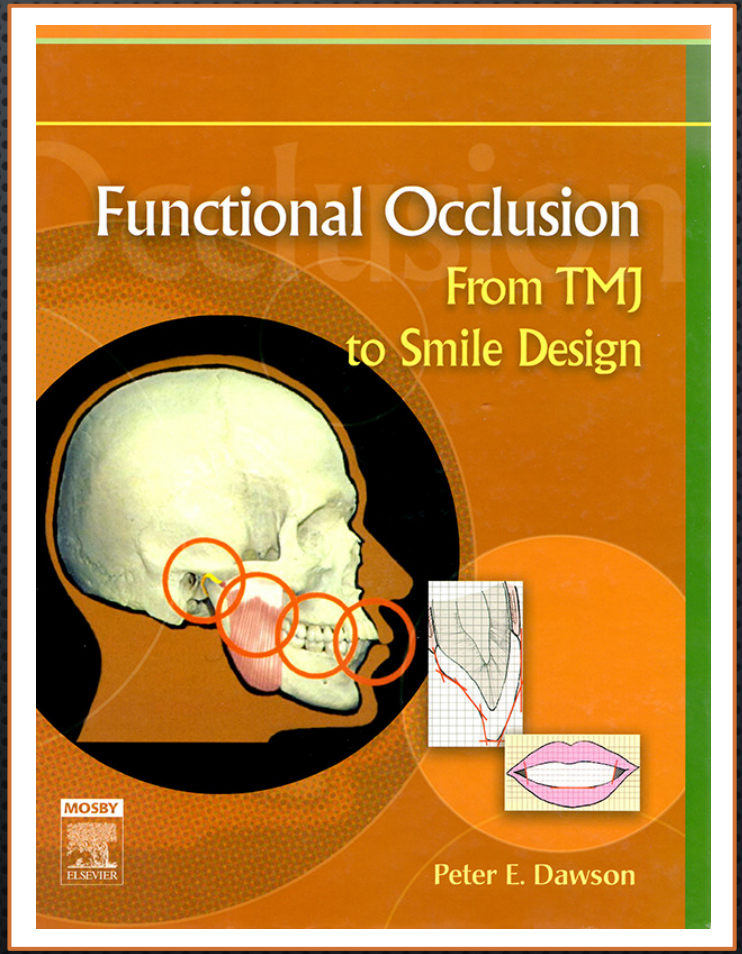

【歯科開業医の談話室 29】

咬合調整の方法

1. 模型による咬合分析と診断

　不正咬合の部位が明確なため、口腔内の診察と咬合調整のみで治療が完了することがあります。しかし、通常は、半調節性咬合器にマウントされた模型を利用して、咬合分析と咬合診断を行う必要があります。とくに、患者さんが「どこで噛んで良いか分からない」と訴える広範囲に及ぶ不正咬合、矯正歯科治療後の不正咬合、大きな歯冠補綴物装着後の不正咬合、インプラント上部構造の装着後に発症した不正咬合などにおいては、診断用模型による咬合分析と診断および模擬咬合調整により明らかにされた治療目標の設定が欠かせません 。

【歯科開業医の談話室 29】

咬合調整の方法

2. 中心位咬合干渉の除去

中心位咬合干渉の除去は、以下に示す手順に基づいて行われます。

1）下顎を中心位へ誘導
2）中心位咬合干渉の確認
3）患者さんへ中心位の説明
4）咬合紙による中心位咬合干渉部の確認
5）咬合干渉部の削合
6）患者さんに調整後の咬合感触を確認
　それぞれについて解説します。

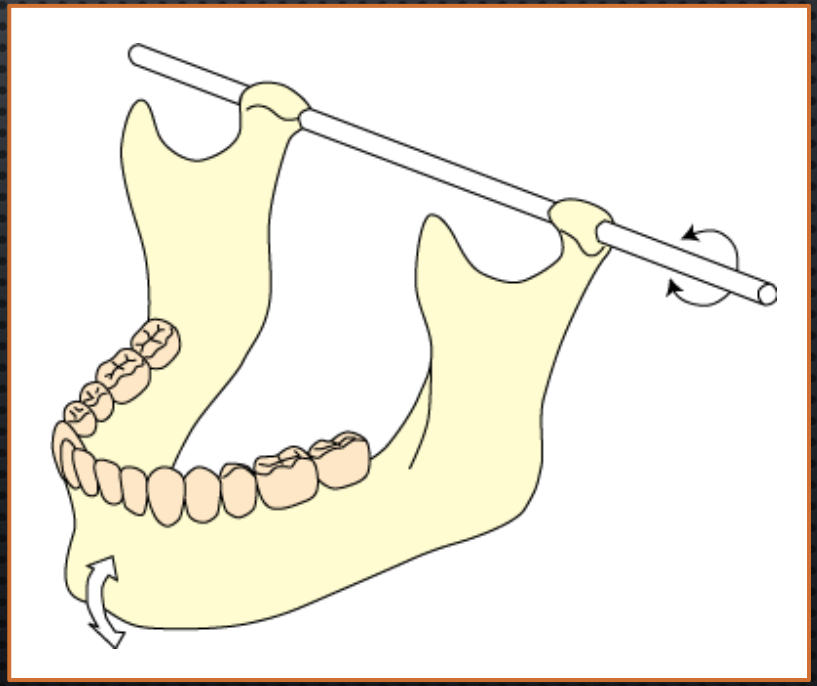

【歯科開業医の談話室 29】

咬合調整の方法

2. 中心位咬合干渉の除去

1）下顎を中心位へ誘導

最初に、バイラテラルマニピュレーションにより、下顎を中心位へ誘導します。

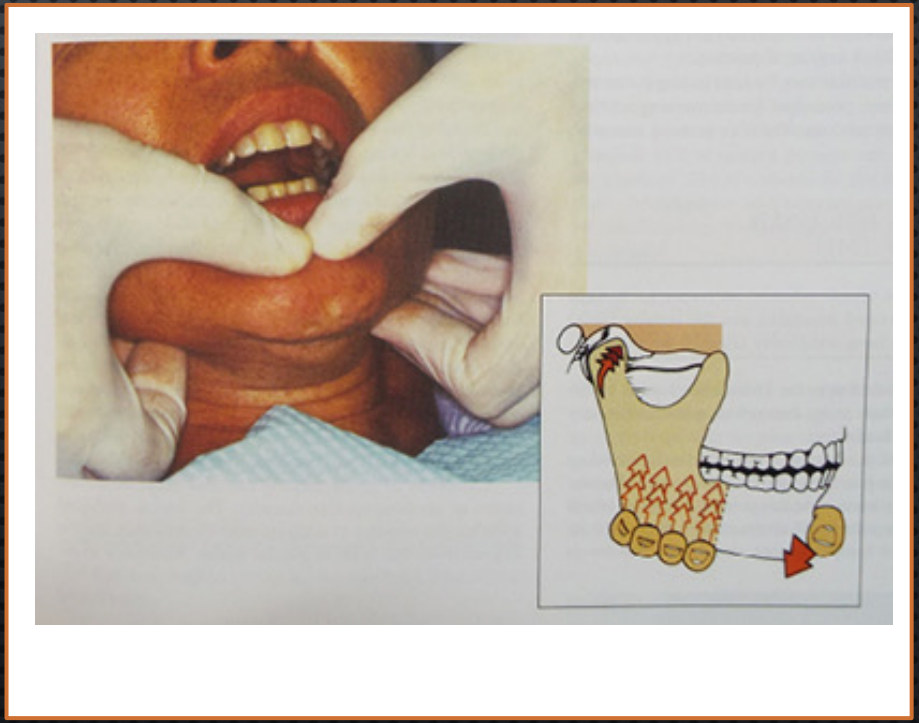

【歯科開業医の談話室 29】

咬合調整の方法

2. 中心位咬合干渉の除去

2）中心位咬合干渉の確認

下顎を中心位へ誘導したとき、患者さんに「右と左、どちらが先に当たりますか」と質問します。そのように質問することにより咬合干渉のおおよその部位を予測することができます。

【歯科開業医の談話室 29】

咬合調整の方法

2. 中心位咬合干渉の除去

3）患者さんへ中心位の説明

　下顎を中心位へ誘導した後、下顎の蝶番運動を行いながら、術者は患者さんに「この下あごの位置が関節にとってもっとも都合の良い（自然な）位置です」と伝えます。このように患者さんに中心位を理解してもらうことにより、中心位への誘導が容易になり、さらに、干渉部の発見がより正確になります。結果として、適切な咬合調整が可能になります。

【歯科開業医の談話室 29】

咬合調整の方法

2. 中心位咬合干渉の除去

4）咬合紙による中心位咬合干渉部の確認

　咬合紙を使用して、中心位咬合干渉部を記録します。右写真の模型が示すように、左上4番の近心辺縁隆線部に中心位の咬合干渉が認められます。

【歯科開業医の談話室 29】

咬合調整の方法

２．中心位咬合干渉の除去

５）咬合干渉部の削合

　咬合紙により印記された咬合干渉部は、下に示す
咬合調整の原則を遵守して削合します。

※中心位における咬合干渉の除去は、すべての咬合調整に優先されます。
①咬頭対窩は、窩を削合します。
②機能咬頭対非機能咬頭は、非機能咬頭を削合します。
③機能咬頭対機能咬頭は、咬合高径に変化が及ばない方を選択して削合します。
④切縁対舌面は、舌面を削合します。
⑤切縁対切縁は、審美性に影響が及ばない方を選択して削合します。

【歯科開業医の談話室 29】

咬合調整の方法

2. 中心位咬合干渉の除去

6）患者さんに咬合調整後の咬合感触を確認

　右模型上の黒い部分は、咬合干渉を削合した部分です。咬合調整を行った後、患者さんに「噛み合わせが変わりましたか」と質問します。患者さんが「変化がない」あるいは「悪化した」と回答した場合、再度咬合分析と診断を行う必要があります。咬合分析・診断と咬合調整が適切に行われると、患者さんは「かみ合わせが楽になった」と応えます。この患者さんとのコミュニケーションにより、治療の適否を確認することができます。

【歯科開業医の談話室 29】

咬合調整の方法

3．下顎側方位咬合干渉の除去

次に、右の写真が示すように、下顎側方位における咬合干渉を除去します。下顎側方位の咬合干渉の除去は、以下に示す手順に基づいて行われます。

1）下顎を側方限界位へ誘導
2）平衡側咬合干渉の除去
3）作業側咬合干渉の除去
それぞれについて解説します。

【歯科開業医の談話室 29】

咬合調整の方法

3．下顎側方位咬合干渉の除去

1）下顎を側方限界位へ誘導

下顎の側方限界位への誘導は、右のイラストが示すように、作業側の親指をオトガイ部から離して、両手で下顎を側方に誘導します。健康な人に対するこの下顎側方限界運動への誘導は、それほど難しくはありません。しかし、咬合病に罹患した患者さんに対する下顎側方限界位への誘導は、咀嚼筋の緊張や不正咬合による下顎運動の不適切な習慣等の要因により、とても難しいです。そのため、根気強く誘導する必要があります。

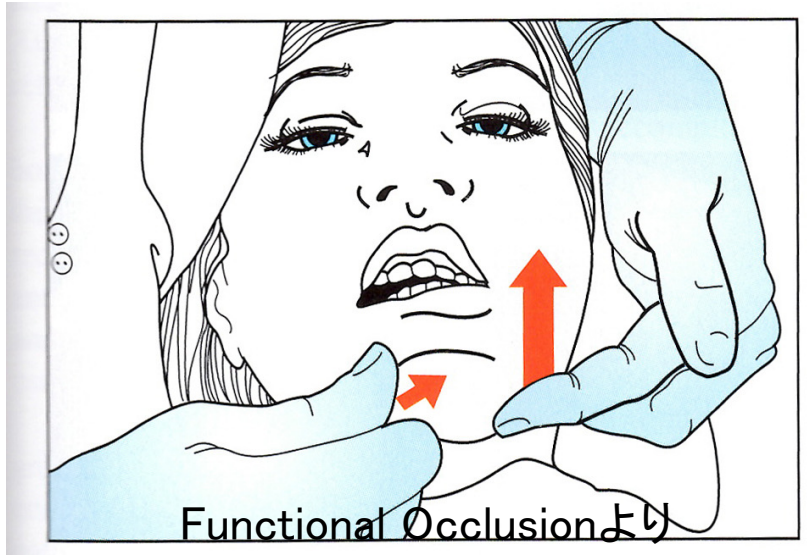

【歯科開業医の談話室 29】

咬合調整の方法

3．下顎側方位咬合干渉の除去

2）平衡側咬合干渉の除去

　下顎側方位に下顎を誘導することができたら、上下顎の歯をできるだけ緩やかに接触させます。この段階にて、作業側の犬歯と臼歯が接触していない場合、右のイラストが示すように、平衡側の咬合干渉を疑います。平衡側の臼歯に咬合紙を介在させて咬合干渉部位を確認します。

　平衡側に咬合干渉が存在する場合、作業側の前歯が接触することができるようになるまで平衡側の咬合干渉を除去します。この咬合干渉の接触部位は上下顎とも機能咬頭となるので、咬合高径が低くならないように注意深く咬合調整を行う必要があります。このとき、削合するのはどちらか一方にして、同時に上下の歯を削合してはいけません。

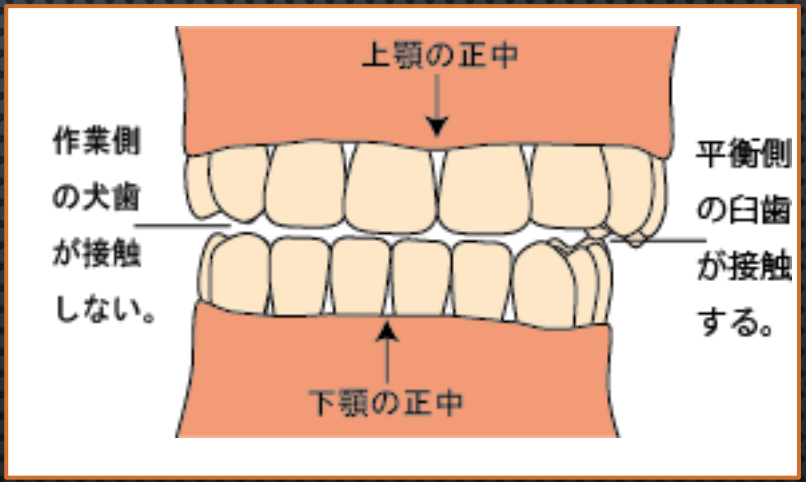

【歯科開業医の談話室 29】

咬合調整の方法

3．下顎側方位咬合干渉の除去

3）作業側咬合干渉の除去

右上のイラストが示すように、下顎側方位に下顎を誘導して作業側の犬歯が接触せず平衡側臼歯に咬合干渉が認められない場合、作業側臼歯の咬合干渉を疑います。作業側の臼歯に咬合紙を介在させて咬合干渉部位を確認し非機能咬頭の咬合干渉部を削合します。

右下のイラストが示すように、下顎臼歯舌側咬頭内斜面あるいは上顎臼歯頬側咬頭内斜面の咬合干渉部を削合して、作業側前歯の咬合誘導が成立するように咬合調整を行います。この咬合干渉は、作業側臼歯の非機能咬頭が高すぎる場合に生じます。

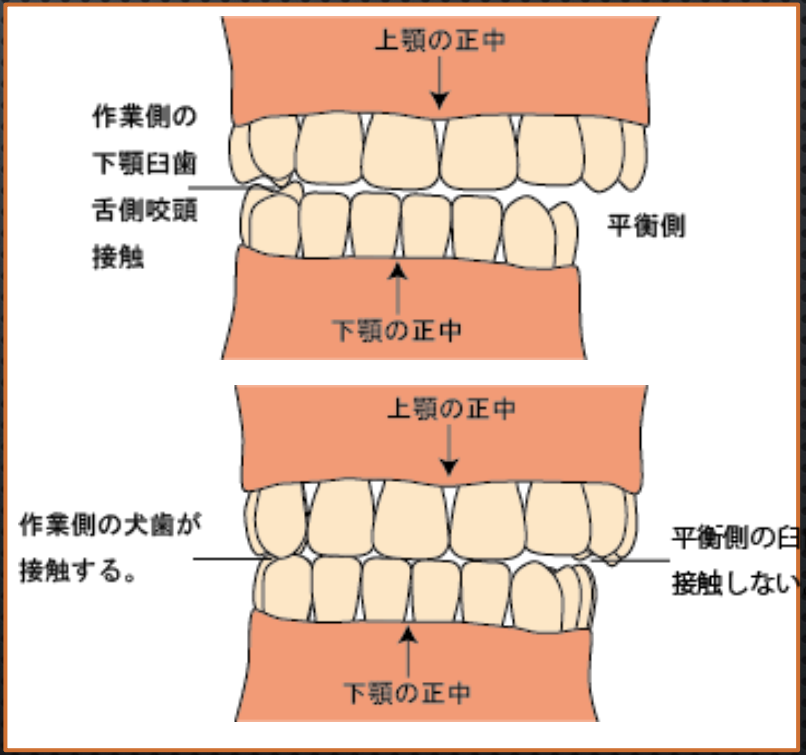

【歯科開業医の談話室 29】

咬合調整の方法

4. 下顎前方位咬合干渉の除去

次に、下顎前方位における咬合干渉を除去します。

下顎前方位における咬合干渉が存在すると、右上のイラストが示すように、下顎を前に突き出したとき、臼歯が強く接触して前歯が接触しない状態になります。患者さんは、前歯でラーメンなどの麺類をかみ切ろうとしてもかみ切れないと訴えます。

下顎前方位咬合干渉が存在する場合、臼歯の咬合干渉部を確認して削合します。右下のイラストが示すように、患者さんが下顎を前方に突き出した際に、前歯が接触するようになるまで咬合干渉部を削合します。

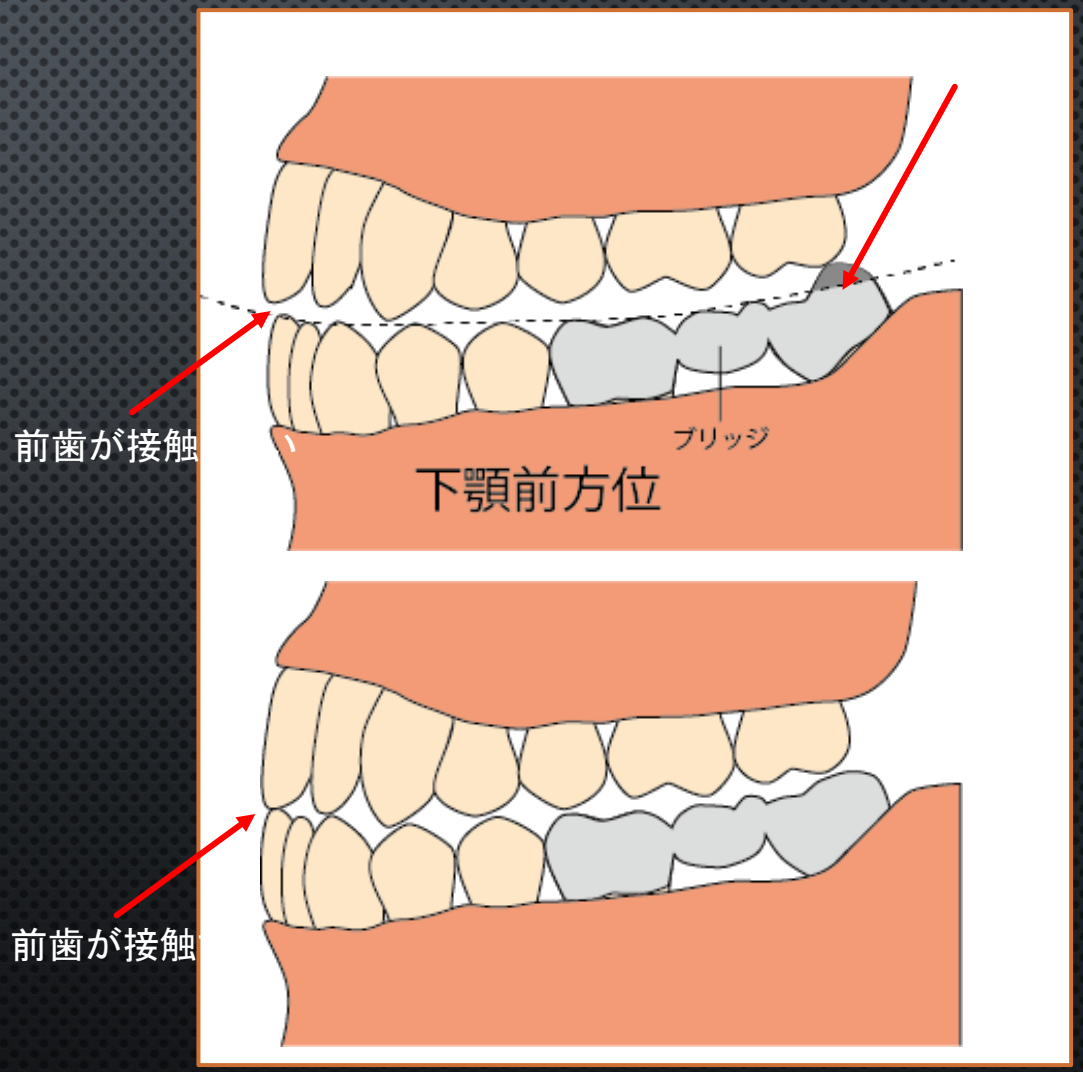

【歯科開業医の談話室 29】

咬合調整の方法

5. 前歯咬合誘導の調和

最後に、前歯咬合誘導の調和をチェックします。

右の歯式図は、理想的咬合誘導のパターンです。このパターンは、咬合調整によりそのまま患者さんに付与することはできませんが、患者さんの咬合を構築する際に参考にすることができます。

中心位、側方位、前方位における咬合干渉の除去には、それらの中間的上下顎の位置関係における咬合干渉の有無を確認します。具体的には、患者さんに自由に下顎運動を行わせ、その状態を観察して、運動中に無意識に避けている方向、不自然な動き、引っかかりの存在などを確認します。次に、咬合紙を上下顎の歯の間に介在させて、その動きを再現して咬合干渉部を特定し、その部位を削合します。

最後に、患者さん自身が削合部位を舌で触れることにより粗造面を確認し、それらを調整・研磨して咬合調整を完了します。



Functinal Occlusion より

【歯科開業医の談話室 29】

咬合調整の方法

参考文献

1)保母須弥也：咬合学事典、書林、東京、1979.

2)Peter E. Dawson : Functional Occlusion From TMJ to Smile Design, MOSBY, St. Louis, 2007.

3)外川正：入門顎関節症治療のための咬合分析と診断，金原出版，東京，2009.

4)外川正，武田泰典，加藤貞文，阿部 隆，千葉健一，水間謙三，岡田 弘：いわゆる「顎関節症」から分離して扱うべき疾患ーとくに隣接医科との整合性を考慮してー，日本歯科評論，624：171～180，1994.

5)Niles F. Guichet : Occlusion, Anaheim, Calif. , 1977.

6)最新医学大辞典，医歯薬出版，東京，1987.

7)福井次矢：内科診断学第2版、医学書院、東京、2008.

8)Okeson JP : Long-term treatment of disk-interference disorders of the TMJ with anterior repositioning occlusal splints. J Prosthet Dent 1988 ; 60 : 611-616.

9)Dawson PE : Bad advice from flawed research. AGD Impact April : 30-31, 1995.

今回のテーマを気に入っていただければ 👍 をクリックしてください。
質問あるいは疑問がある方は、下の公開コメント欄にお書き下さい。
よろしければチャンネル登録をお願いいたします。

次回のテーマは、歯科開業医の談話室30番目「咬合調整の症例」です。

その他の著書