歯科開業医の談話室

01　上顎無歯顎印象採得
02　下顎無歯顎印象採得
03　日本人用無歯顎既製トレー
04　総義歯の難症例
05　クラスプと間接維持装置の配置
06　直接維持装置の設計
07　間接維持装置の設計
08　鉤歯の歯冠形態改造
09　大連結子の設計
10　根尖まで根管充填する方法
11　感染根管のプレパレーション
12　歯内療法用器具の操作方法
13　歯内療法器具の根管内破折防止
14　下顎孔伝達麻酔方法
15　歯科医師のための患者情報書類の書き方
16　半調節性咬合器の模型マウント方法
17　咬合理論
18　顎関節症
19　咬合病
20　変形性顎関節症
21　外側翼突筋の障害
22　円板後部組織の障害
23　中心位
24　中心位の採得方法
25　不正咬合
26　咬合分析
27　咬合調整
28　咬合調整のための診察・診断
29　咬合調整の方法
30　咬合調整の症例
31　咬合平面
32　咬合高径の理論
33　スマイルデザイン
34　アンテリアガイダンス
35　ロングセントリック
36　ブラキシズム
37　顎関節の雑音
38　オクルーザルスプリント
39　理想咬合

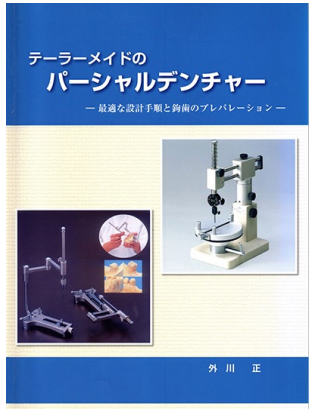

この談話室の記事に関係する著書を紹介します。
いずれもシエン社およびアマゾンにて購入できます。

【歯科開業医の談話室 25】

不正咬合

もくじ

1. 不正咬合とは
2. 不正咬合の分類方法
   1）Angleによる形態的不正咬合の分類
   2）Piperによる顎関節障害の分類
   3）Dawsonによる機能的不正咬合の分類
3. 歯と 咀嚼筋と顎関節の正常な関係
   1）中心位
   2）側方位
   3）前方位
4. Dawsonによる機能的不正咬合の分類
   1）中心位咬合干渉（下顎頭が前方に動く力を受ける）
   2）中心位咬合干渉（下顎頭が後方に動く力を受ける）
   3）下顎側方位平衡側の咬合干渉
   4）下顎側方位作業側の咬合干渉
   5）下顎前方位の咬合干渉

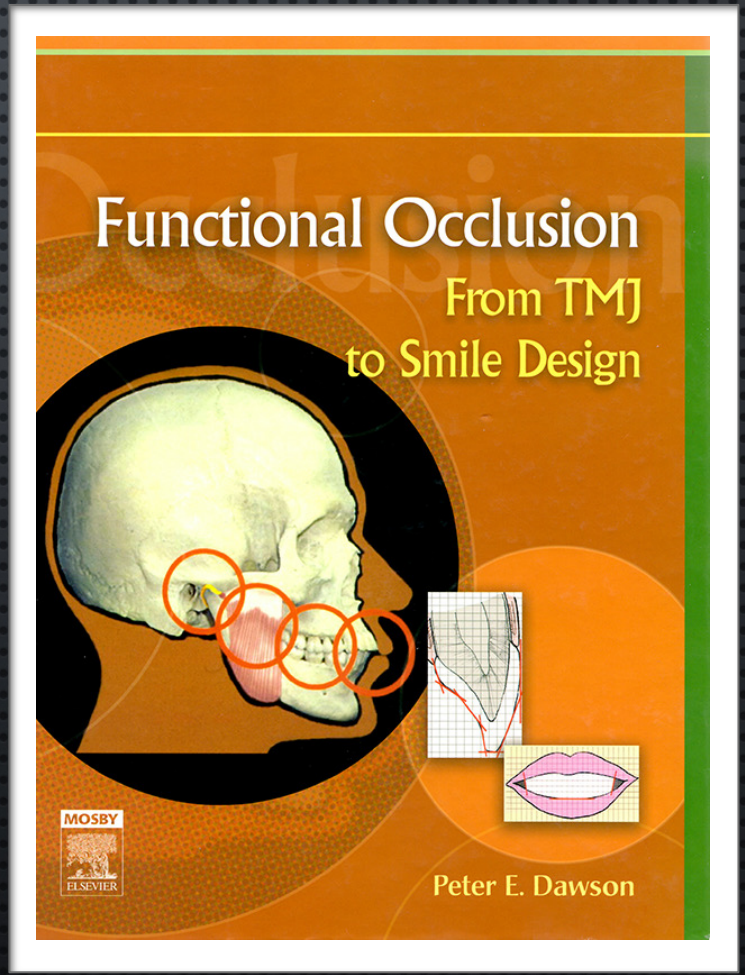

【歯科開業医の談話室 25】

不正咬合

1．不正咬合とは

　不正咬合の定義については、多くの研究者がそれぞれの認識に基づき、様々な主張を繰り返しております。そのため、不正咬合は、今後議論を重ねて統一見解が求められる専門用語の一つです。
　多くの定義の中で、保母須弥也先生の咬合学事典に記載されている以下の定義がもっとも分かりやすいと思われます。

「顎顔面、歯などが、何らかの原因でその形態と発育と機能に異常をきたし、その結果、正常な咬合機能を営み得ない咬合状態の総称をいう」

【歯科開業医の談話室 25】

不正咬合

2. 不正咬合の分類方法

Angle、Piper、Dawson による方法があります。

1）Angleによる形態的不正咬合の分類

Angleによる不正咬合の分類は、形態的不正咬合を分析するうえで適しており、矯正歯科治療の診断に応用されます。

しかし、顎関節との関係は無視されており、顎関節の病気の診断には適しておりません。

【歯科開業医の談話室 25】

不正咬合

2. 不正咬合の分類方法

2）Piperによる顎関節障害の分類

顎関節の状態を分類する方法として、Piperの分類があります。この分類は、疼痛、関節雑音の種類とタイミングあるいはロック状態により、顎関節内部（内側極・外側極）の状態を分類する方法です。顎関節包内の状態を分析する際に利用します。

【歯科開業医の談話室 25】

不正咬合

2. 不正咬合の分類方法

3）Dawsonによる機能的不正咬合の分類

Dawsonによる機能的不正咬合の分類は、顎関節の機能とりわけ中心位をベースにして機能的不正咬合状態を分類しております。すなわち、顎関節と咬合を関連付けた分類と言えます。咬合病の咬合分析にはもっとも有用と考えられます。

Dawsonによる機能的不正咬合の分類について、さらに詳しく解説します。

【歯科開業医の談話室 25】

不正咬合

3．歯と咀嚼筋と顎関節の正常な関係

機能的不正咬合の分類について解説する前に、歯と咀嚼筋と顎関節の正常な関係について解説します。

1）中心位

右の図が示すように、中心位と咬頭嵌合位の正常な関係は、歯が咬頭嵌合位にて咬頭と窩が適切に勘合した際、下顎頭が下顎窩の中心にて安定している状態です。

機能的には、閉口筋が収縮しても、下顎は水平方向に移動する力を受けることなく安定した咬合を営むことができます。

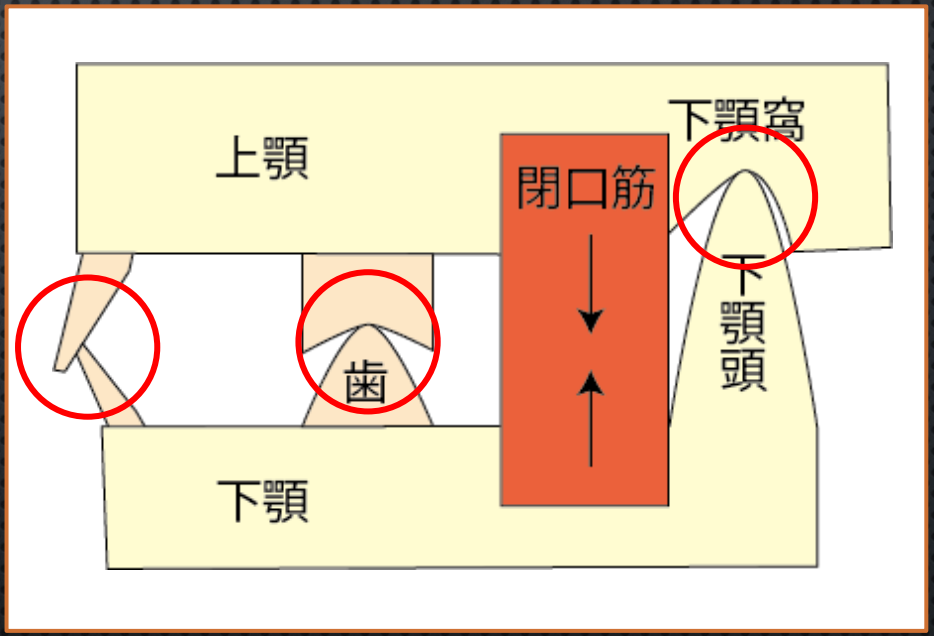

【歯科開業医の談話室 25】

不正咬合

3．歯と咀嚼筋と顎関節の正常な関係

2）下顎側方位

右の図が示すように、下顎を側方に動かした際、歯と咀嚼筋と顎関節の正常な関係は、作業側の犬歯（前歯、臼歯頬側咬頭）が接触して平衡側の臼歯が接触せず、作業側の外側翼突筋が弛緩して平衡側の外側翼突筋が収縮し、作業側の下顎頭が関節窩の中心にて安定して平衡側の下顎頭が前方にスライドする状態です。

機能的には、下顎を側方に動かして犬歯で糸や肉をかみ切ることができる状態です。

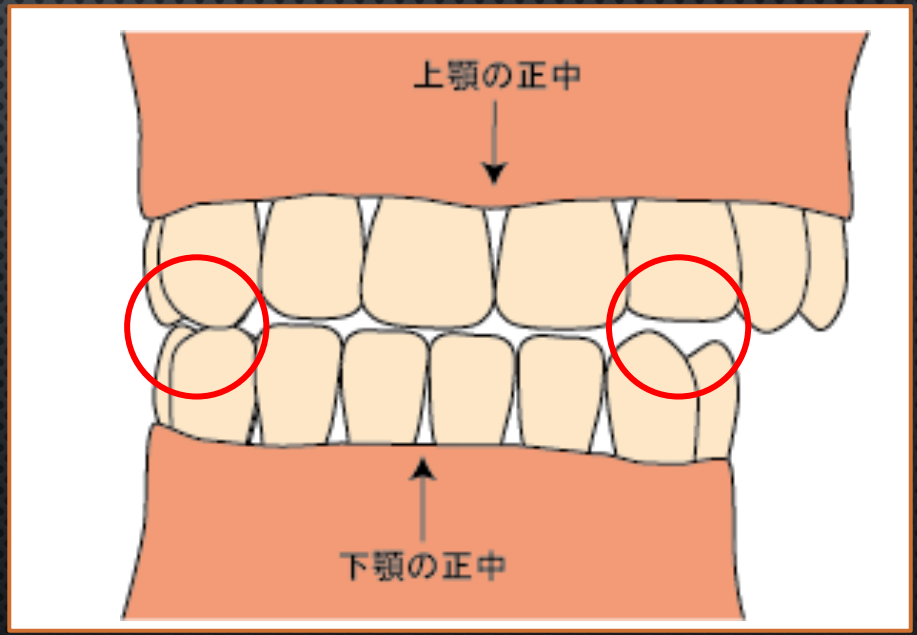

【歯科開業医の談話室 25】

不正咬合

３．歯と咀嚼筋と顎関節の正常な関係

３）下顎前方位

右の図が示すように、下顎を前方に突き出した際、歯と咀嚼筋と顎関節の正常な関係は、上下顎前歯が接触して臼歯部が接触せず、左右の外側翼突筋が収縮し、左右の下顎頭が前方にスライドする状態です。

機能的には、前歯で麺類を噛み切ることができる状態です。

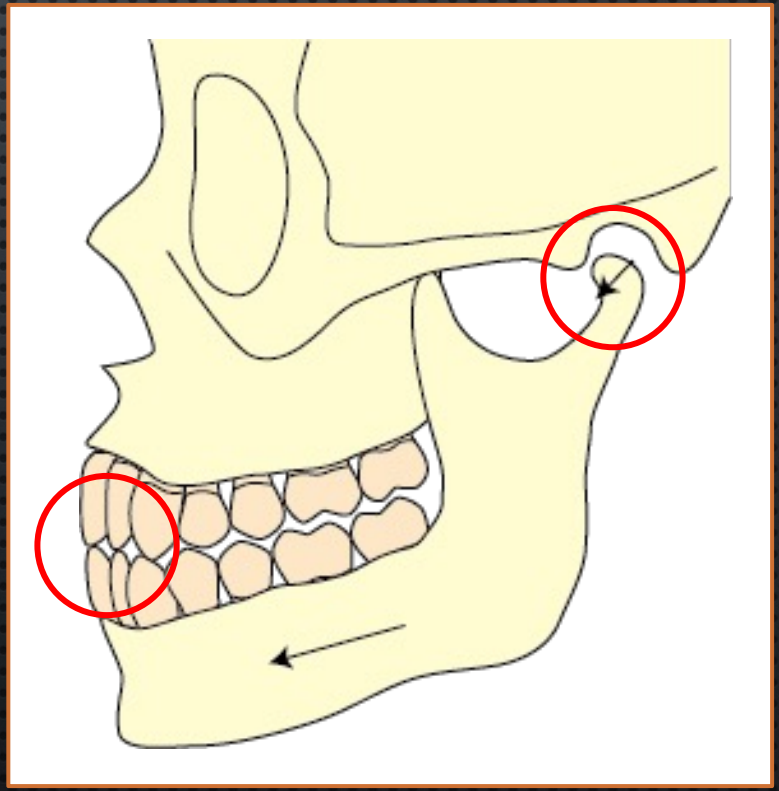

【歯科開業医の談話室 25】

不正咬合

4. Dawsonによる機能的不正咬合の分類

機能的不正咬合は、違和感やブラキシズムを生じさせ、様々な器官に障害を引き起こします。そのため、機能的不正咬合を取り除くことにより、患者は健康な咀嚼機能を取り戻すことが多いのです。

機能的不正咬合は、以下に示す咬合干渉の種類により原因別に分類できます。

（※咬合干渉とは、正常な下顎運動を妨げる上下顎の歯の接触です。）

1）中心位咬合干渉（下顎頭が前方に動く力を受ける）
2）中心位咬合干渉（下顎頭が後方に動く力を受ける）
3）下顎側方位平衡側の咬合干渉
4）下顎側方位作業側の咬合干渉
5）下顎前方位の咬合干渉

【歯科開業医の談話室 25】

不正咬合

4. Dawsonによる機能的不正咬合の分類

1）中心位咬合干渉（下顎頭が前方に動く力を受ける）

右図の赤丸じるしが示すように、下顎中心位において、下顎の歯の咬頭が上顎の歯の近心斜面上に接触している場合、閉口筋が収縮すると下顎は前方に移動する力を受けます。したがって、下顎頭が下顎窩の前壁を圧迫し、外側翼突筋が収縮することになります。このとき、斜面の早期接触部を削合することにより、閉口筋が収縮しても下顎頭が前方に移動する力を受けることがなくなり、ロングセントリックが形成されます。

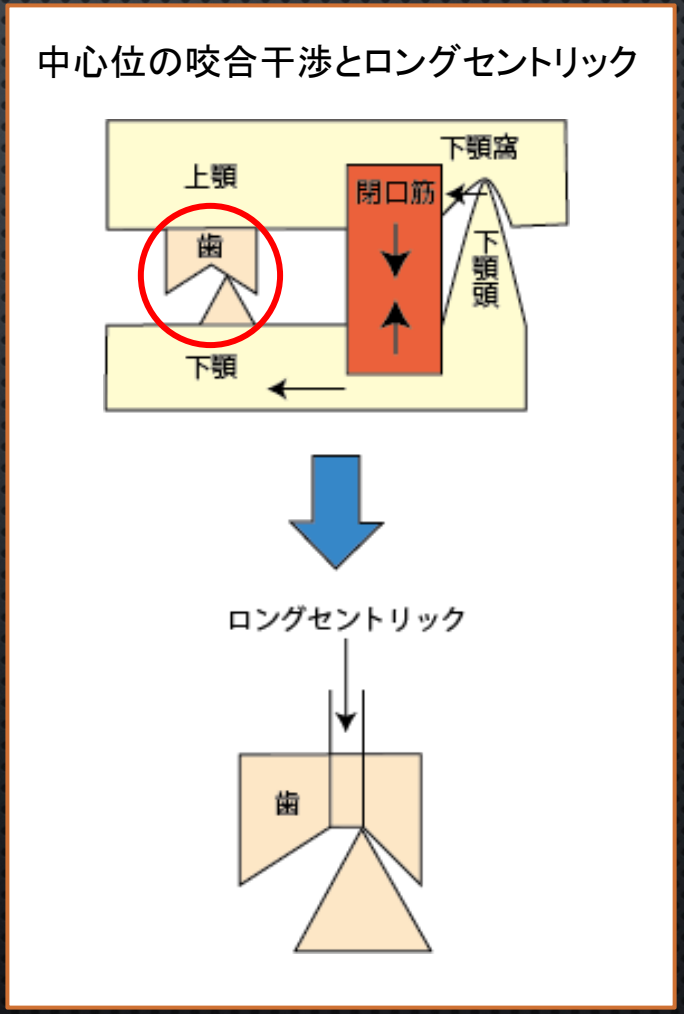

【歯科開業医の談話室 25】

不正咬合

4. Dawsonによる機能的不正咬合の分類

2）中心位咬合干渉（下顎頭が後方に動く力を受ける）

右図の赤丸じるしが示すように、下顎中心位において、下顎の歯の咬頭が上顎の歯の遠心斜面上に接触している場合、閉口筋が収縮すると下顎は後方に移動する力を受けます。その結果、下顎頭は下顎窩の後壁を圧迫して、円板後部組織が障害を受けることになります。このとき、斜面の早期接触部を削合することにより、ロングセントリックが形成され、下顎頭が後方に移動する力を受けることがなくなります。

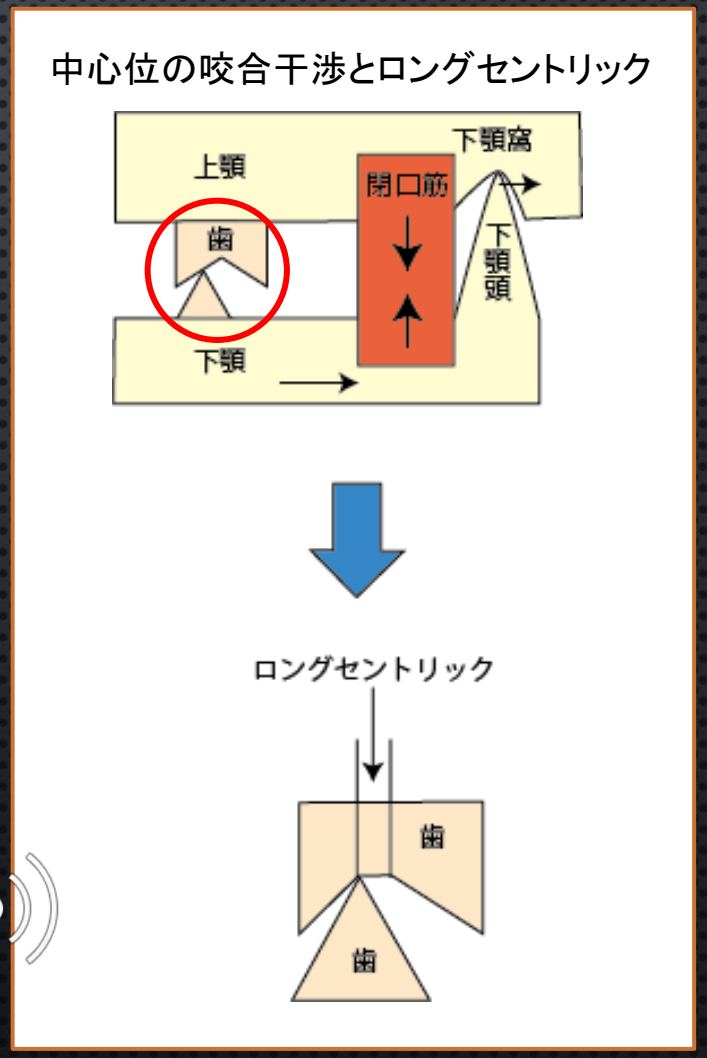

【歯科開業医の談話室 25】

不正咬合

4. Dawsonによる機能的不正咬合の分類

3）下顎側方位平衡側の咬合干渉

下顎を横に動かして作業側の犬歯で噛もうとしても、右図の赤丸じるしが示すように平衡側臼歯の咬合干渉により、作業側上下顎の犬歯同士を接触させることができない状態です。

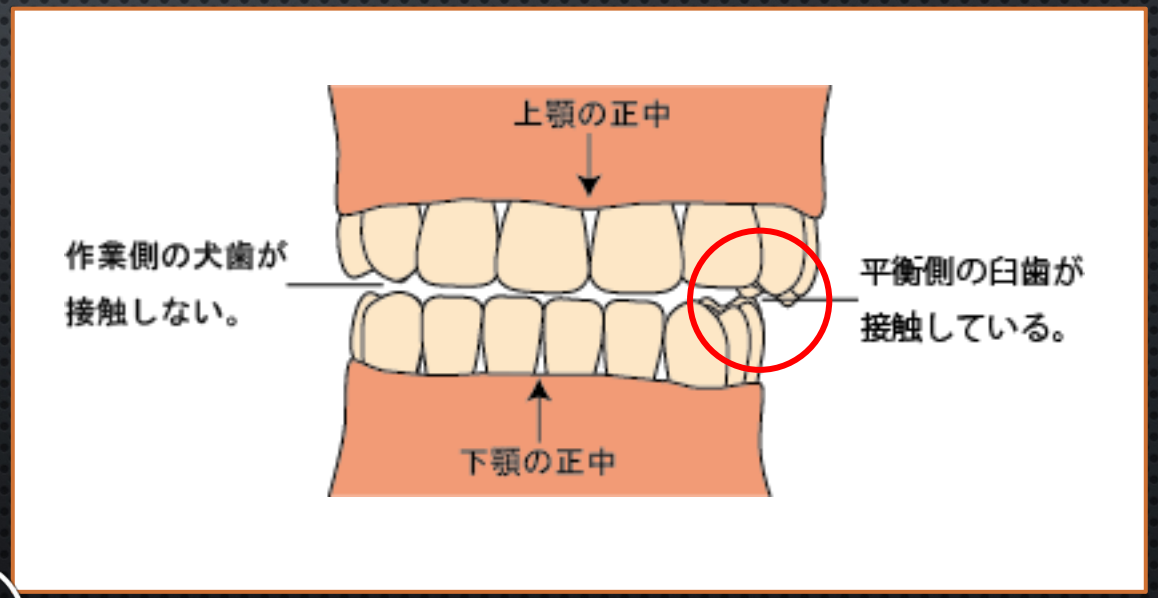

【歯科開業医の談話室 25】

不正咬合

4. Dawsonによる機能的不正咬合の分類

4）下顎側方位作業側の咬合干渉

下顎を側方に動かして作業側の犬歯で噛もうとしても、右図の赤丸じるしが示すように作業側の下顎臼歯舌側咬頭あるいは上顎臼歯頬側咬頭に咬合干渉が生じ、作業側の犬歯が接触しない状態です。

この機能的不正咬合は、下顎臼歯の舌側咬頭あるいは上顎臼歯の頬側咬頭が高すぎる場合に生じ、歯ぎしりを誘発します。治療は比較的容易で、下顎臼歯の舌側咬頭あるいは上顎臼歯の頬側咬頭を削合することにより解消されます。

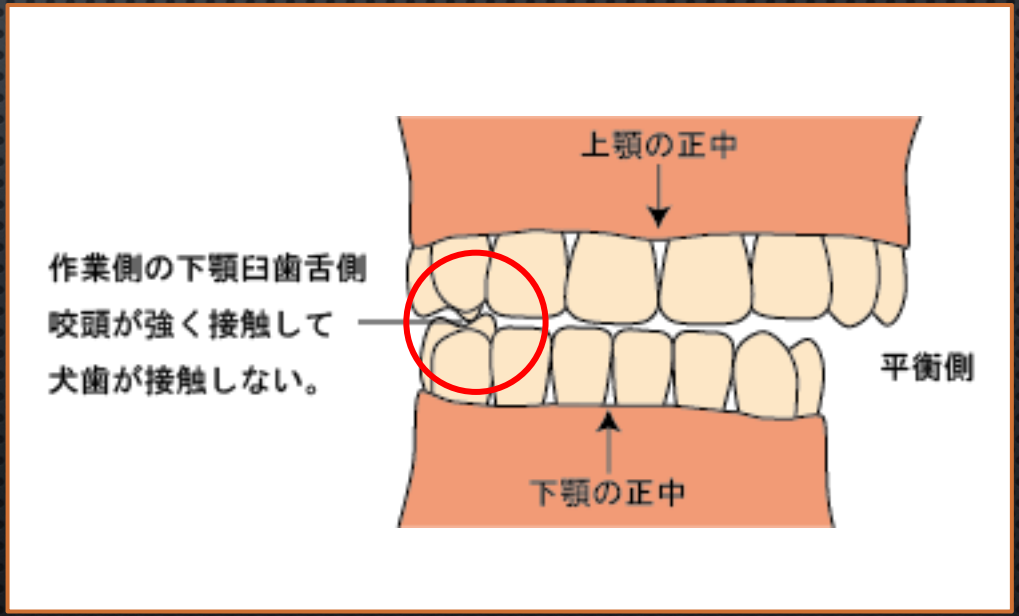

【歯科開業医の談話室 25】

不正咬合

4. Dawsonによる機能的不正咬合の分類

5）下顎前方位の咬合干渉

この機能的不正咬合は下顎を前に突き出したとき、右図の赤丸じるしが示すように臼歯が接触して前歯が接触しない状態です。この不正咬合が存在すると前歯で麺類を噛み切ろうとしても噛み切ることができなくなります。その結果、強い歯ぎしりを生じさせ、様々な障害を引き起こすことになります。

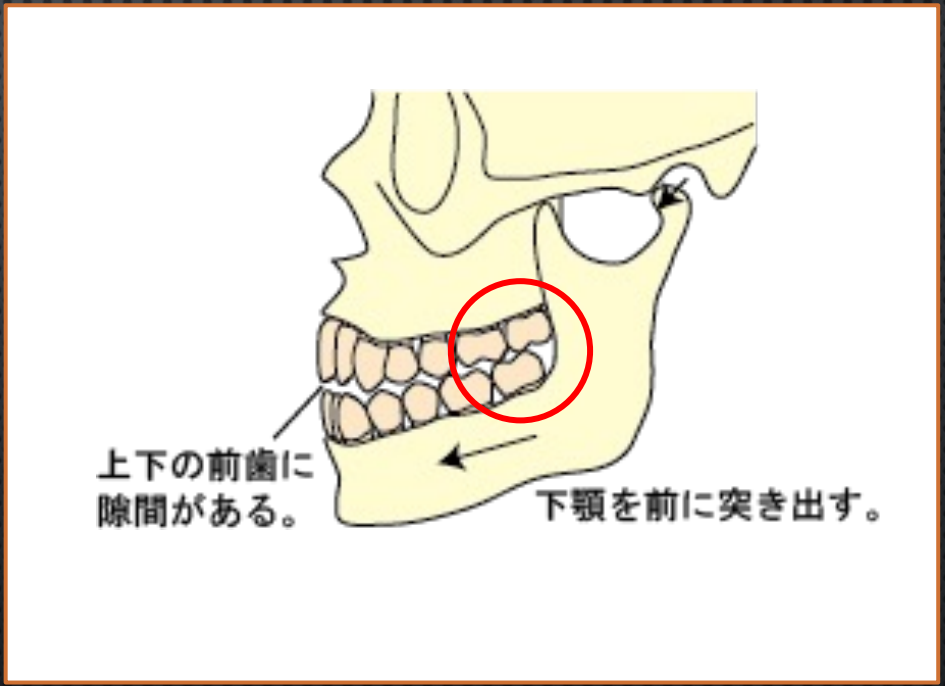

【歯科開業医の談話室 25】

不正咬合

参考文献

1)保母須弥也：咬合学事典、書林、東京、1979.

2)Peter E. Dawson : Functional Occlusion From TMJ to Smile Design, MOSBY, St. Louis, 2007.

3)外川正：入門顎関節症治療のための咬合分析と診断，金原出版，東京，2009.

4)外川正，武田泰典，加藤貞文，阿部　隆，千葉健一，水間謙三，岡田　弘：いわゆる「顎関節症」から分離して扱うべき疾患ーとくに隣接医科との整合性を考慮してー，日本歯科評論，624：171～180，1994.

5)Niles F. Guichet : Occlusion, Anaheim, Calif. , 1977.

6)最新医学大辞典，医歯薬出版，東京，1987.

7)福井次矢：内科診断学第2版、医学書院、東京、2008.

8)Okeson JP : Long-term treatment of disk-interference disorders of the TMJ with anterior repositioning occlusal splints. J Prosthet Dent 1988 ; 60 : 611-616.

9)Dawson PE : Bad advice from flawed research. AGD Impact April : 30-31, 1995.

今回のテーマを気に入っていただければ 👍 をクリックしてください。
質問あるいは疑問がある方は、下の公開コメント欄にお書き下さい。
よろしければチャンネル登録をお願いいたします。

次回の項目は、歯科開業医の談話室26番目「咬合分析」です。

その他の著書